Нервная система и её развитие в перинатальном периоде

Презентация подготовлена педагогом-психологом
ГБОУ Центр образования № 771

ДЕТКОВСКОЙ ОКСАНОЙ ВЛАДИМИРОВНОЙ

На ранних стадиях развития беременности в середине быстро растущего полого зародыша образуется плоская клеточная пластинка, называемая эмбриональным диском. Эта пластинка составляет часть одного из трех основных зародышевых листков - эктодермы, которая дает также начало коже. Вскоре после своего появления эмбриональный диск утолщается и разрастается вдоль средней линии.

На этой стадии в нем уже можно распознать первичную нервную пластинку, каждый сегмент которой ответствен за образование специфических структур мозга - «штатов» или целых «стран».

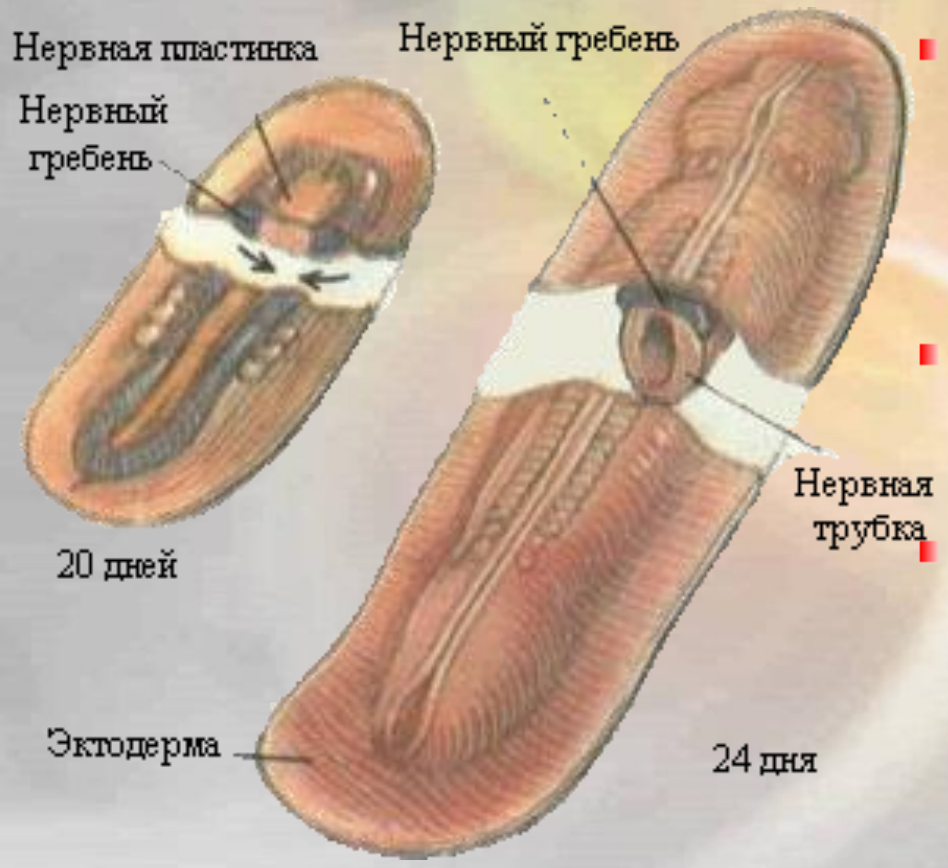

- На очень ранних стадиях развития предназначение определенных участков для построения определенных частей мозга еще может меняться. Если удалить некоторые участки нервной пластинки, оставшиеся ткани заменят утраченные и в результате разовьется полный мозг.
- Если же это сделать чуть позже, недостающие части уже не будут замещены и мозг сформируется не полностью.
- Нервная пластинка продолжает быстро расти, ее края начинают утолщаться и приподниматься над первоначальной клеточной пластинкой. Через несколько дней правый и левый края сближаются и срастаются по средней линии, образуя нервную трубку.

- Вскоре после ее формирования на том конце трубки, где впоследствии образуется голова, возникают три специализированных вздутия - так называемые **первичные мозговые пузыри**.
- Из каждого пузыря в конце концов развивается один из трех основных «материков» мозга: передний, средний или задний мозг.
- Остальная часть нервной трубки становится спинным мозгом.
- Во время сворачивания нервной трубки некоторые клетки остаются вне ее, и из них формируется **нервный гребень**. Он лежит между нервной трубкой и кожей и в дальнейшем дает начало периферической нервной системе.

На 30-дневной стадии можно распознать основные отделы мозга, хотя и в зачаточной форме.

К двум месяцам достаточно развита и большая часть подкорковых структур.
Кора больших полушарий и мозжечка продолжает развиваться на протяжении всего внутриутробного периода и даже после рождения.

- Следующий важный шаг по пути специализации происходит тогда, когда большой пузырь переднего мозга подразделяется на **конечный мозг**, из которого позже разовьется вся кора больших полушарий, и **промежуточный мозг,** из которого будут образованы таламус и гипоталамус.

- Развитие и дифференцировка большей части основных функциональных и структурных единиц, расположенных ниже промежуточного мозга, не слишком различаются у птиц, рептилий и приматов; зато развитие конечного мозга у млекопитающих носит весьма специализированный характер и наиболее продвинуто у приматов, благодаря чему функциональные возможности их нервной системы гораздо шире, чем у представителей нижестоящих групп.

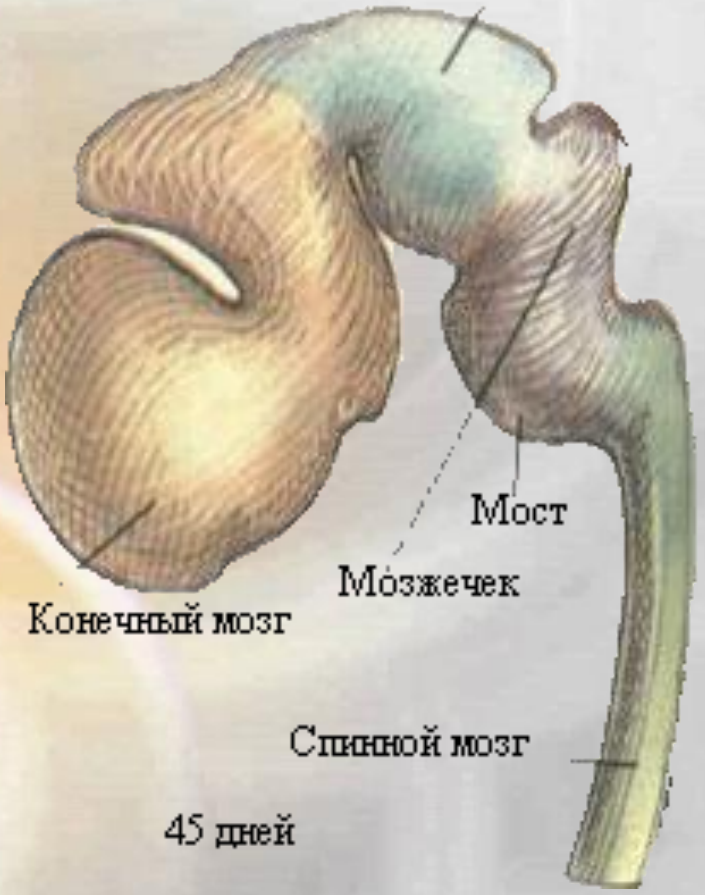

Конечный мозг проходит затем еще три стадии раннего развития:

- Прежде всего он дает начало обонятельным долям мозга, гиппокампу и другим соседним областям, которые лежат вокруг краев развивающегося конечного мозга. Это и будет лимбическая система, расположенная, как уже говорилось, вдоль внутренней кромки коры.

- На второй стадии происходит утолщение стенок переднего мозга. Массы растущих внутри них клеток - это **базальные ганглии** (от греч. ganglion - узел и basalis от греч. basis - основание), из которых впоследствии разовьются такие структуры, как хвостатое ядро, бледный шар и скорлупа, играющие важнейшую роль в координации работы систем сенсорного и двигательного контроля, а также миндалина (миндалевидное ядро) - столь же важный центр интеграции сенсорных сигналов и внутренних адаптивных реакций.

- Третья стадия развития конечного мозга включает формирование коры больших полушарий со всеми ее специализированными частями.

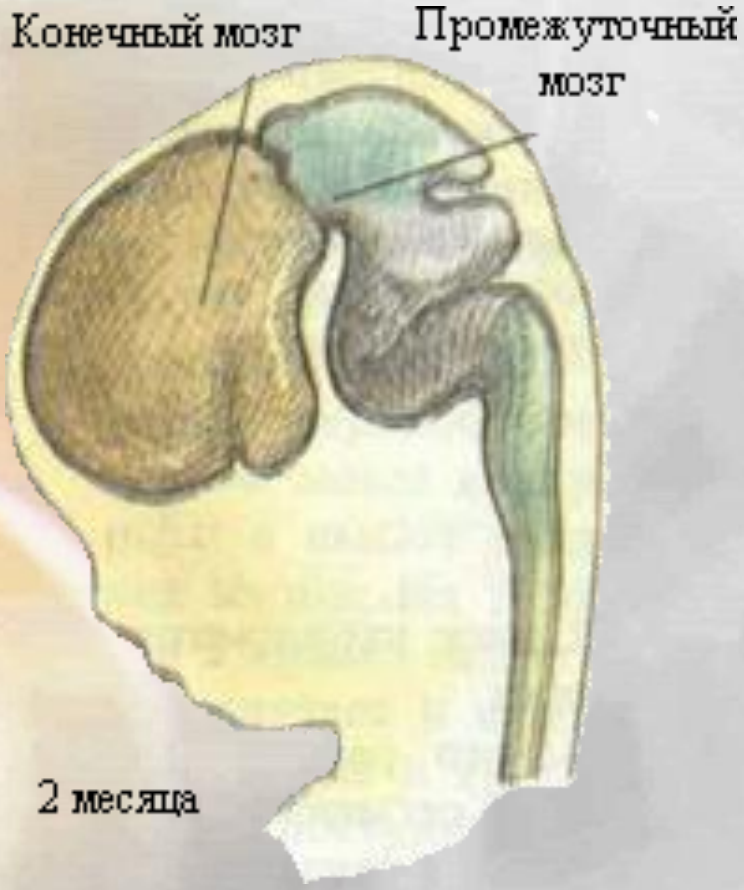

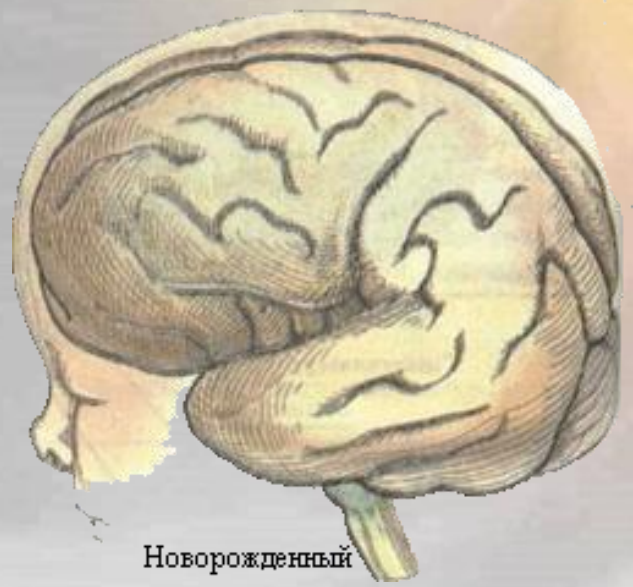

- Так как обонятельные и лимбические структуры имеются в мозгу даже очень примитивных позвоночных животных, эту область коры называют **палеокортексом** или древней корой.
- Кора, развивающаяся на третьей стадии, носит название **неокортекса** или новой коры.
- Когда неокортекс у приматов достигает максимальной скорости роста (около 250 тыс. клеток в минуту), поверхность его образует складки - мозговые извилины. Это позволяет намного увеличить объем корковой ткани без соответствующего увеличения общих размеров мозга.

ЭМБРИОНАЛЬНЫЕ ПЕРЕСТРОЙКИ (или функциональная детерминация)

- Что касается процессов детерминации, то наиболее важный момент наступает вскоре после формирования нервной трубки, когда с каждого ее боку как раз посередине образуется продольный желобок, отделяющий основание трубки от ее «крыши»

- В целом этот желобок отделяет также сенсорные функции (которые почти исключительно связаны с производными «крыши») от двигательных (связанных с производными основания).

- Этот общий принцип действует на всем пути от спинного мозга до среднего мозга включительно. Однако на развивающийся передний мозг эта демаркационная линия не распространяется.

- Все, что в конечном итоге развивается из переднего мозгового пузыря, в том числе промежуточный мозг и базальные ганглии, носит по существу «сенсорный» характер. И все-таки даже здесь нижние части обнаруживают тенденцию к «моторности».

- Основание промежуточного мозга, образующее впоследствии гипоталамус, можно рассматривать как «двигательную» часть закладки переднего мозга, хотя эта часть будет посылать команды главным образом внутренним регуляторным системам.

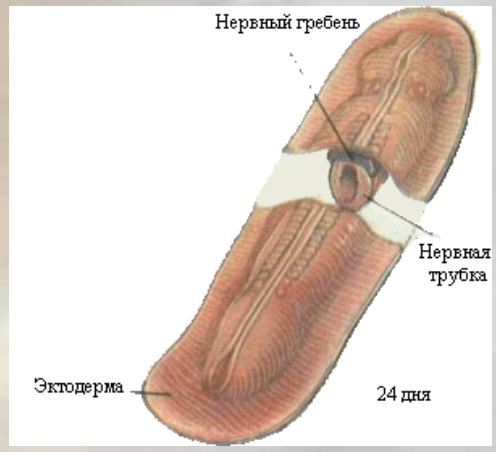

КЛЕТОЧНАЯ ДИФФЕРЕНЦИРОВКА

- Важнейшие события клеточной дифференцировки тоже начинаются при формировании нервной трубки, когда клетки образуют здесь три отдельных слоя. Клеточный слой, выстилающий внутреннюю поверхность трубки - будущее пространство желудочков, - называется эпендимой.

- **Клетки эпендимы**, из которых впоследствии в определенных местах должны развиться нейроны определенных типов, мигрируют в промежуточный слой, где продолжается их дифференцировка. И наконец, нервные волокна, растущие от этих клеток (клеточные отростки, которые будут образовывать соединения с другими клетками), формируют краевую зону.

- Такое трехслойное строение можно увидеть на всех уровнях - от спинного до конечного мозга.

- В корковых областях процесс дифференцировки носит более сложный высокоупорядоченный характер. Первыми обычно дифференцируются самые крупные клетки той или иной области; они посылают свои отростки за ее пределы и образуют связи с другими нервными волокнами, врастающими в данную область извне. Малые нейроны, устанавливающие связь в основном с клетками той же области, формируются последними.

8 стадий развития мозга

В общем виде можно сказать, что все части мозга в своем развитии проходят **восемь главных стадий**.

(1) Клетки нервной пластинки детерминируются как будущие нейроны того или иного общего типа. Предполагают, что клетки мезодермы, лежащие под нервной пластинкой, выделяют какие-то сигнальные вещества, которые и воздействуют на растущие из эпендимы клетки каким-то еще неизвестным образом.

(2) Клетки детерминированного участка начинают делиться.

(3) Эти клетки мигрируют к местам их промежуточного или окончательного назначения.

(4) Достигнув места своей окончательной локализации, все еще незрелые нейроны начинают собираться в группы, из которых позже разовьются «ядра» взрослой нервной системы.

(5) Эмбриональные нейроны, образующие скопления, перестают делиться и начинают формировать соединительные отростки.

(6) Это приводит к раннему образованию связей и обеспечивает возможность синтеза и выделения нейромедиаторов.

(7) В конце концов «правильные» связи стабилизируются, а клетки, связи которых оказались «неудачными» или слишком малочисленными, отмирают. Этот процесс известен как «запрограммированная гибель клеток».

(8) После того как общее число нейронов стабилизировалось, происходят незначительные изменения проводящих путей в соответствии с функциональной нагрузкой тех или иных систем.

ВАЖНО:

- Поскольку построение нервной системы должно осуществляться по очень жесткому графику, жизненно важное значение приобретает обеспеченность этого процесса необходимыми материалами.

- В период формирования эмбриона физиология матери адаптируется таким образом, чтобы удовлетворить все возможные потребности растущего плода, невзирая на нужды самой матери.

- Разумеется, важную роль играет надлежащее питание. Кроме того, развивающаяся нервная система весьма чувствительна к инфекционным заболеваниям материнского организма и другим физиологическим «неприятностям». Некоторые вирусы или принимаемые матерью препараты могут быть источниками химических сигналов, нарушающих управление быстрым ростом и созреванием нервной системы.

- Характер и тяжесть врожденных дефектов обычно зависят от того, на какой стадии развития возникли помехи и как долго они воздействовали.

- ОСНОВНАЯ ДОГМА НЕЙРОБИОЛОГИИ: все нормальные функции здорового мозга и все их патологические нарушения, какими бы сложными они ни были, можно в конечном счете объяснить исходя из свойств основных структурных компонентов мозга.

- В основе всего, что делает мозг (функционирует ли он нормально или нет), лежат события, происходящие в определенных частях мозга. Под словом «части» мы подразумеваем области или структуры мозга. Под словом «события» - те действия, которые совместно производят эти части.

- «Психика есть продукт деятельности мозга»

- **«Сознание»** возникает в результате совместных действий множества клеток мозга

Основные концепции:

1. НС действует в пределах всего тела

Нервная система - это телесный орган, ответственный
а) за возможность воспринимать окружающий мир и реагировать на него;
б) за координацию функций других органов, от которых зависит существование организма, - таких функций, как еда, питье, дыхание, движение и размножение;
в) за хранение, упорядочение и извлечение информации о прошлом опыте.

Нервная система состоит из двух отделов:

Вегетативная н.с. включает:
- Черепные нервы
- Спинномозговые нервы
- Нервные сплетения
- Периферические нервы

f: обеспечивает связь ЦНС с различными частями тела

головной мозг

является частью центральной нервной системы и находится внутри черепной коробки. Он состоит из нескольких компонентов: большого мозга, мозжечка, ствола мозга и продолговатого мозга.

спинной мозг —

это распределительная сеть центральной нервной системы. Спинной мозг находится внутри позвоночного столба и взаимосвязан со всеми нервами периферической нервной системы.

автономная, или вегетативная, нервная система

регулирует активность внутренних органов, осуществляет координацию и взаимосвязь парасимпатической и симпатической нервной системы.

периферическая нервная система —

это пучки или группы нервных волокон, передающих нервные импульсы.

НЕРВНАЯ СИСТЕМА

позволяет человеку управлять своим телом, получать информацию как извне, так и изнутри

2. Отдельные функции НС осуществляются её подсистемами, организованными в соответствии со своим назначением.

- Выполнение каждой из мозговых функций - ощущения, движения, различных регуляторных действий - возложено на отдельные системы.
- Соотношение частей внутри каждой системы легче всего объяснить, пользуясь понятиями ранга или иерархии.
- Кроме того, между определенными частями нервной системы существуют специфические, и притом очень важные, связи.
- Представить себе характер этой иерархии, возможно, помогло бы сравнение с лифтом в многоэтажном здании. Чтобы подняться с первого этажа на третий, нужно проехать мимо второго этажа.
- Если здание - это нервная система, а этаж - тот или иной отдел мозга, то **чем выше этаж, тем более сложные, хотя и не обязательно более «возвышенные», функции он выполняет**.
- Процесс переработки информации тоже носит иерархический характер: она поступает из «**низших**» отделов периферической нервной системы и спинного мозга в «**высшие**», такие как кора больших полушарий.

- Зная, что активность одного уровня оказывает возбуждающее влияние на другой уровень, а также определив ряд имеющихся связей внутри иерархической системы, можно отчасти понять действия, выполняемые на каждом уровне; однако современное состояние наших знаний не позволяет объяснить эти процессы во всех деталях.

- Может быть, то, что происходит, больше всего напоминает работу частей телевизионного приемника или компьютера, когда через них проходит поток электронной информации.

- Различные электронные компоненты распознают характер сигналов и реагируют лишь на те из них, на которые они запрограммированы; в то же время другие компоненты отфильтровывают ненужные или нежелательные формы сигналов.

- Компоненты нервной системы, т.е. нейроны, тоже проявляют электрическую активность. И хотя пока у нас нет достаточных оснований считать их живыми транзисторами, на сегодня эта аналогия может считаться наиболее удачной.

Симпатическая система (сравнение с парасимпатической системой)

Свойства	**Симпатическая**	**Парасимпатическая**
Происхождение нервных волокон	Выходят из черепного, грудного и поясничного отделов ЦНС.	Выходят из черепного и крестцового отделов ЦНС.
Расположение ганглиев	*Рядом со спинным мозгом.*	*Рядом с эффектором.*
Длина волокон	Короткие преганглионарные и длинные постганглионарные волокна.	Длинные преганглионарные и короткие постганглионарные волокна.
Число волокон	Многочисленные постганглионарные волокна	Немногочисленные постганглионарные волокна
Распределение волокон	Преганглионарные волокна иннервируют обширные области	Преганглионарные волокна иннервируют ограниченные участки
Зона влияния	Действие генерализованное	Действие местное
Медиатор	Норадреналин	Ацетилхолин
Общие эффекты	Повышает интенсивность обмена	Снижает интенсивность обмена или не влияет на нее
- " -	Усиливает ритмические формы активности	Снижает ритмические формы активности
- " -	Снижает пороги чувствительности	Восстанавливает пороги чувствительности до нормального уровня
Суммарный эффект	***Возбуждающий***	***Тормозящий***
В каких условиях активируется	*Доминирует во время опасности, стресса и активности*	*Доминирует в покое, контролирует обычные физиологические функции*

Работа симпатической , парасимпатической систем

Орган	Симпатическая	Парасимпатическая
Голова	Расширяет зрачки Угнетает слюноотделение	Сужает зрачки Стимулирует слюноотделение и слезотечение
Сердце	Повышает амплитуду (силу) и частоту сокращений СИСТОЛА – сокращение сердца	Уменьшает амплитуду (силу) и частоту сокращений ДИАСТОЛА – расслабление сердца
Легкие	Расширяет бронхи Усиливает вентиляцию	Сужает бронхи Уменьшает вентиляцию
Кишечник	Угнетает перистальтику Угнетает секрецию пищеварительных соков. Усиливает сокращение анального сфинктера.	Усиливает перистальтику Стимулирует секрецию пищеварительных соков. Угнетает сокращение анального сфинктера.
Кровеносная система	Сужает артериолы кишечника и гладких мышц, расширяет артериолы мозга и скелетных мышц. Повышает кровяное давление. Увеличивает объем крови за счет сокращения селезенки.	Поддерживает постоянный тонус артериол кишечника, мозга, гладких и скелетных мышц. Снижает кровяное давление.
Кожа	Вызывает сокращение мышц, приподнимающих волосы. Сужает артериолы в коже конечностей. Усиливает пототделение.	Расширяет артериолы в коже лица.
Почки	Уменьшает диурез	
Мочевой пузырь	Усиливает сокращение сфинктера мочевого пузыря.	Расслабляет сфинктер мочевого пузыря.
Половой член	Вызывает эякуляцию.	Стимулирует эрекцию.
Железы	Вызывает выброс адреналина из мозгового слоя надпочечников.	

Зоны мозга

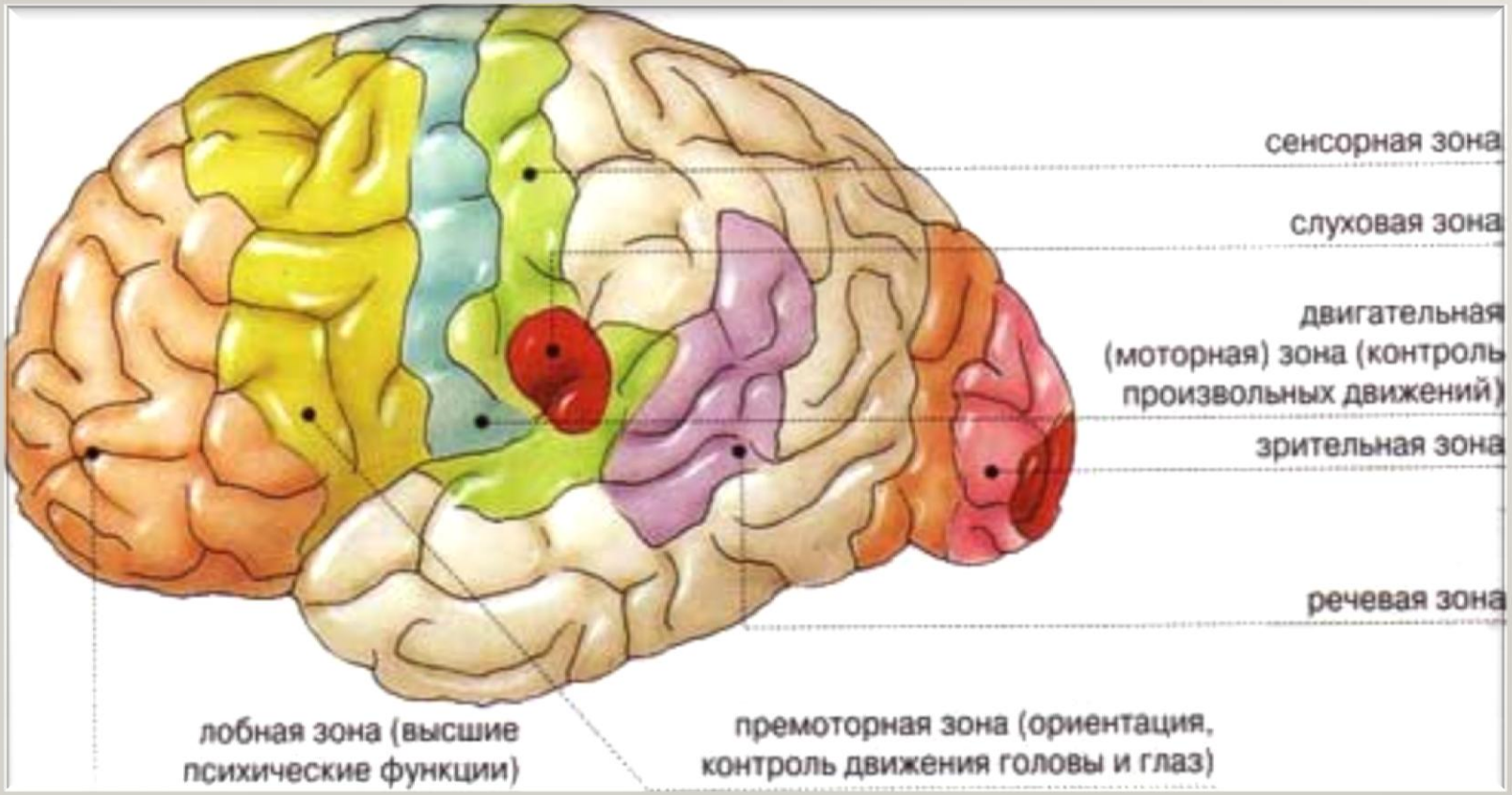
сенсорная зона
слуховая зона
двигательная (моторная) зона (контроль произвольных движений)
зрительная зона
речевая зона
лобная зона (высшие психические функции)
премоторная зона (ориентация, контроль движения головы и глаз)

Головной мозг

- Передний мозг
  - Конечный мозг
    - Мозг большой
    - Базальные ганглии
  - Промежуточный мозг
    - Таламус
    - Гипоталамус
    - Эпифиз
- Средний мозг
- Задний мозг
  - Мозжечок
  - Варолиев мост
- Продолговатый мозг

Ствол мозга

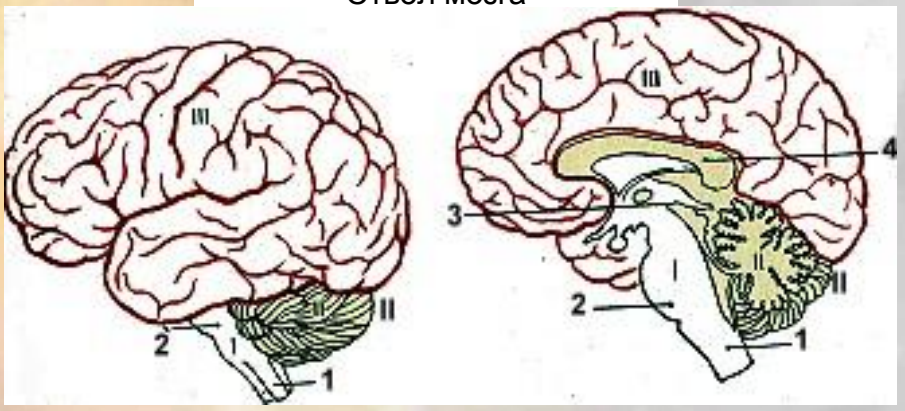

Стволовая часть начинается ***продолговатым мозгом*** (1) – непосредственным продолжением спинного мозга. Продолговатый мозг переходит в расширенный мост. Впереди от него находится ***средний*** (3), а еще дальше вперед - ***промежуточный мозг.***
Почти вся стволовая часть головного мозга человека сверху и с боков скрыта под большими полушариями и мозжечком

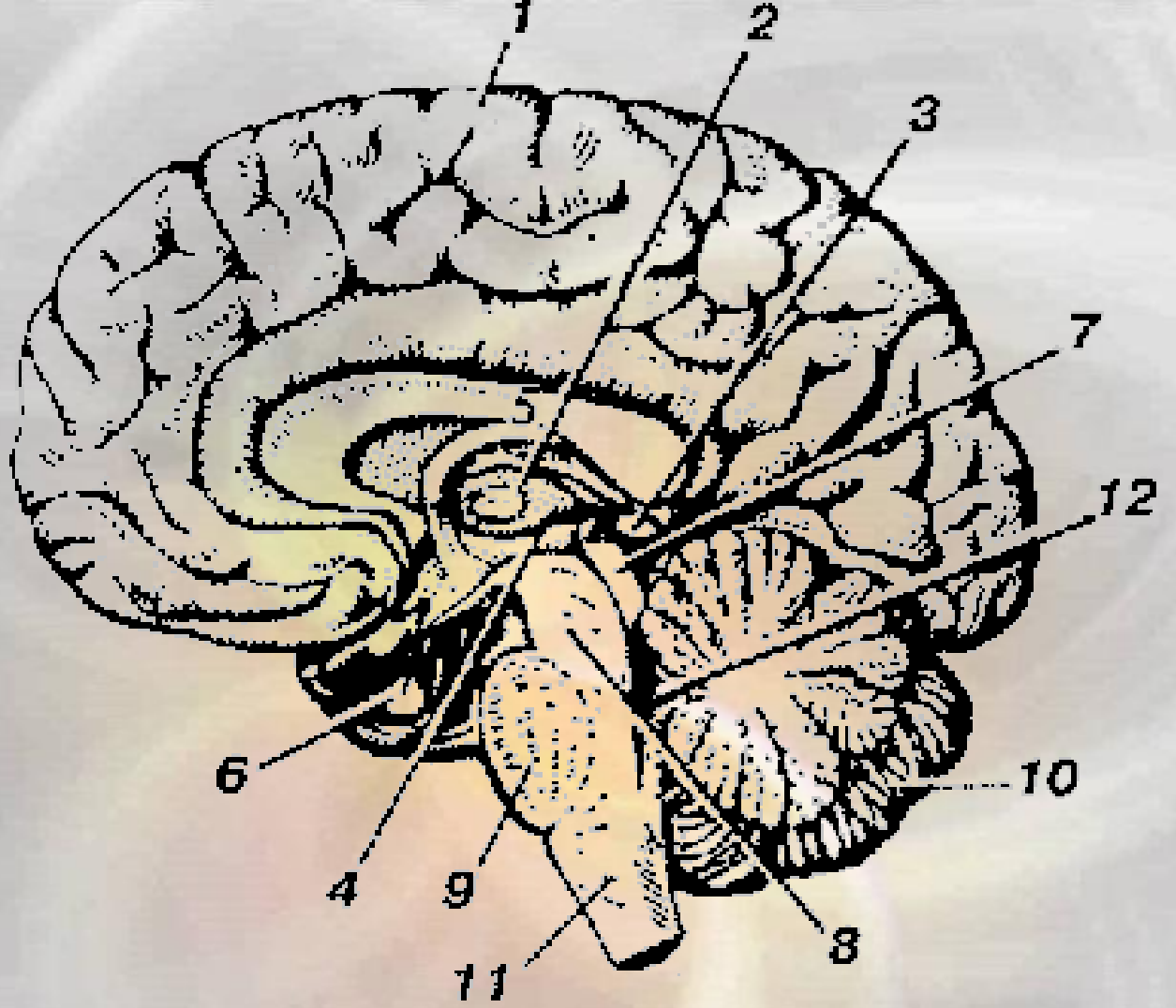

Головной мозг человека (правая половина, вид слева):

1 - большое полушарие;
2 - зрительный бугор (таламус);
3 - надбугорье (эпиталамус);
4 - подбугорье (гипоталамус);
5 - мозолистое тело;
6 - гипофиз;
7 - четверохолмие;
8 - ножки мозга;
9 - варолиев мост;
10 - мозжечок;
11 - продолговатый мозг;
12 - четвёртый желудочек головного мозга.

Головной и спинной мозг

СПИННОЙ МОЗГ

- Спинной мозг соединяется с головным при помощи ствола мозга и, выходя из большого затылочного отверстия, тянется внизу примерно на 45 см до 1-го поясничного позвонка. В своей средней части спинной мозг имеет ширину около 1.8 см, не более ширины пальца руки. Спинной мозг защищен костями позвоночника, и из промежутков между позвонками выходит 31 пара спинномозговых нервов. Изгиб спинного мозга повторяет изгиб позвоночного столба.

- **Функции спинного мозга** Через спинномозговые нервы спинной мозг передает информацию от головного мозга к различным органам. Он также участвует во многих рефлекторных актах. Это - сверхбыстрые автоматически реакции, которые в основном носят защитный характер (мигание, чихание, отдергивание руки и другие).

- **Структура спинного мозга.** Спинной мозг представляет собой центральный столб серого вещества, которое состоит из вставочных (ассоциативных) нейронов, окончаний сенсорных нейронов и клеточных тел мотонейронов. Серое вещество окружено белым веществом, состоящим из собранных в пучки нервных волокон, которые называют нервными путями, проходящими в составе спинного мозга. Восходящие (афферентные) нервные пути передают в голов-ной мозг информацию о сенсорных входящих сигналах. Нисходящие (эфферентные) нервные пути передают инструкции от головного мозга, которые затем идут по моторным нейронам спинных нервов к мышцам и железам.

- **Строение нервов** Нервы - похожие на провода тонкие нити кремового цвета, образующие периферическую нервную систему. Черепные и спинномозговые нервы имеют одинаковую структуру. Нерв состоит из пучков нейронов, вернее, длинных нервных волокон (аксоны). Каждый пучок окружен соединительной тканью, которая называется периневрий. Несколько пучков вместе с кровеносны-ми сосудами нервов объединены соединительной тканью, покрывающей нерв, - эпиневрием. Большинство нервов являются смешанными и содержат одновременно сенсорные и моторные нейроны.

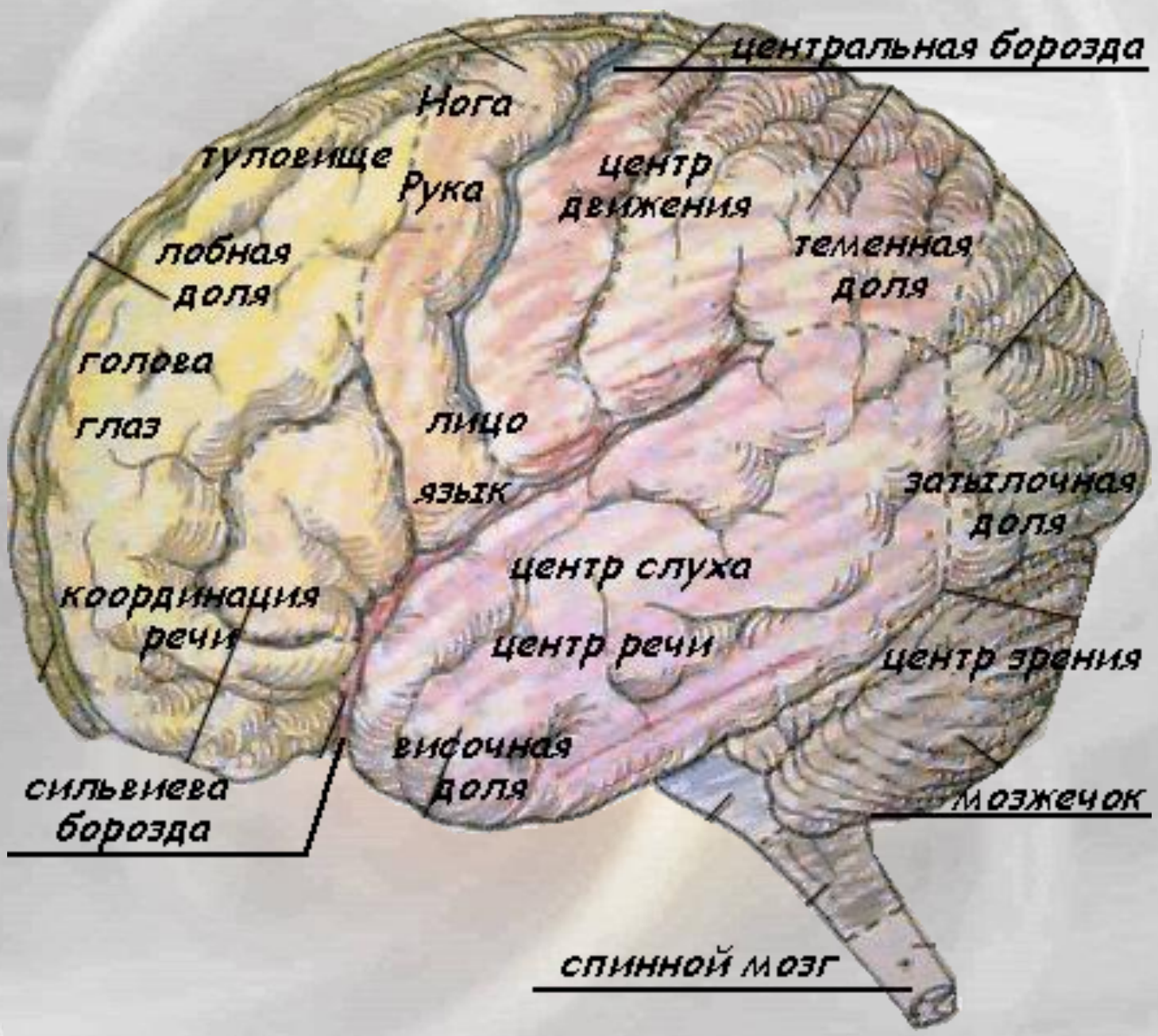
центральная борозда
Нога
туловище
Рука
центр движения
теменная доля
лобная доля
голова
глаз
лицо
язык
затылочная доля
центр слуха
координация речи
центр речи
центр зрения
височная доля
сильвиева борозда
мозжечок
спинной мозг

ПРИЛОЖЕНИЯ:

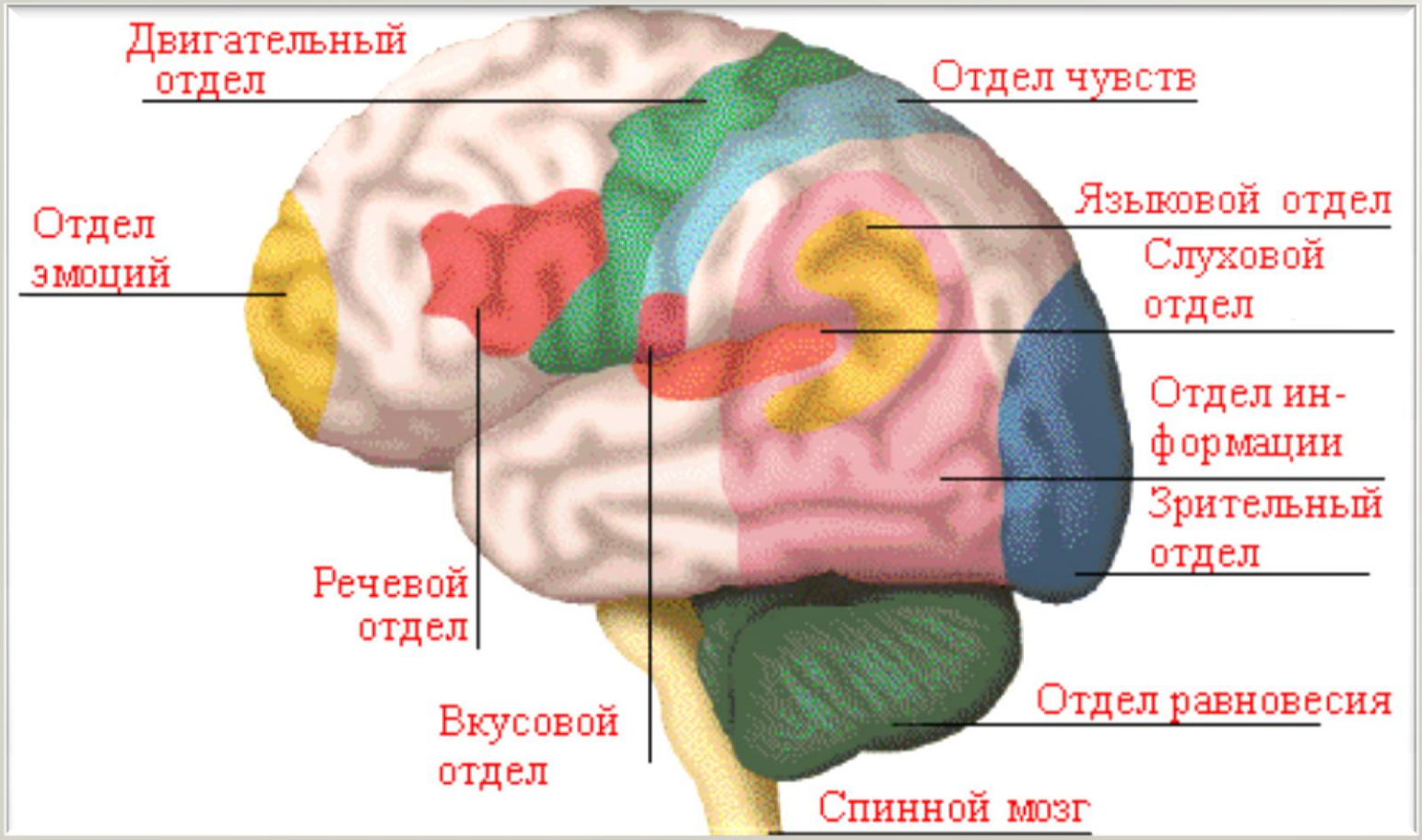
Двигательный отдел
Отдел чувств
Языковой отдел
Отдел эмоций
Слуховой отдел
Отдел ин-формации
Зрительный отдел
Речевой отдел
Вкусовой отдел
Отдел равновесия
Спинной мозг

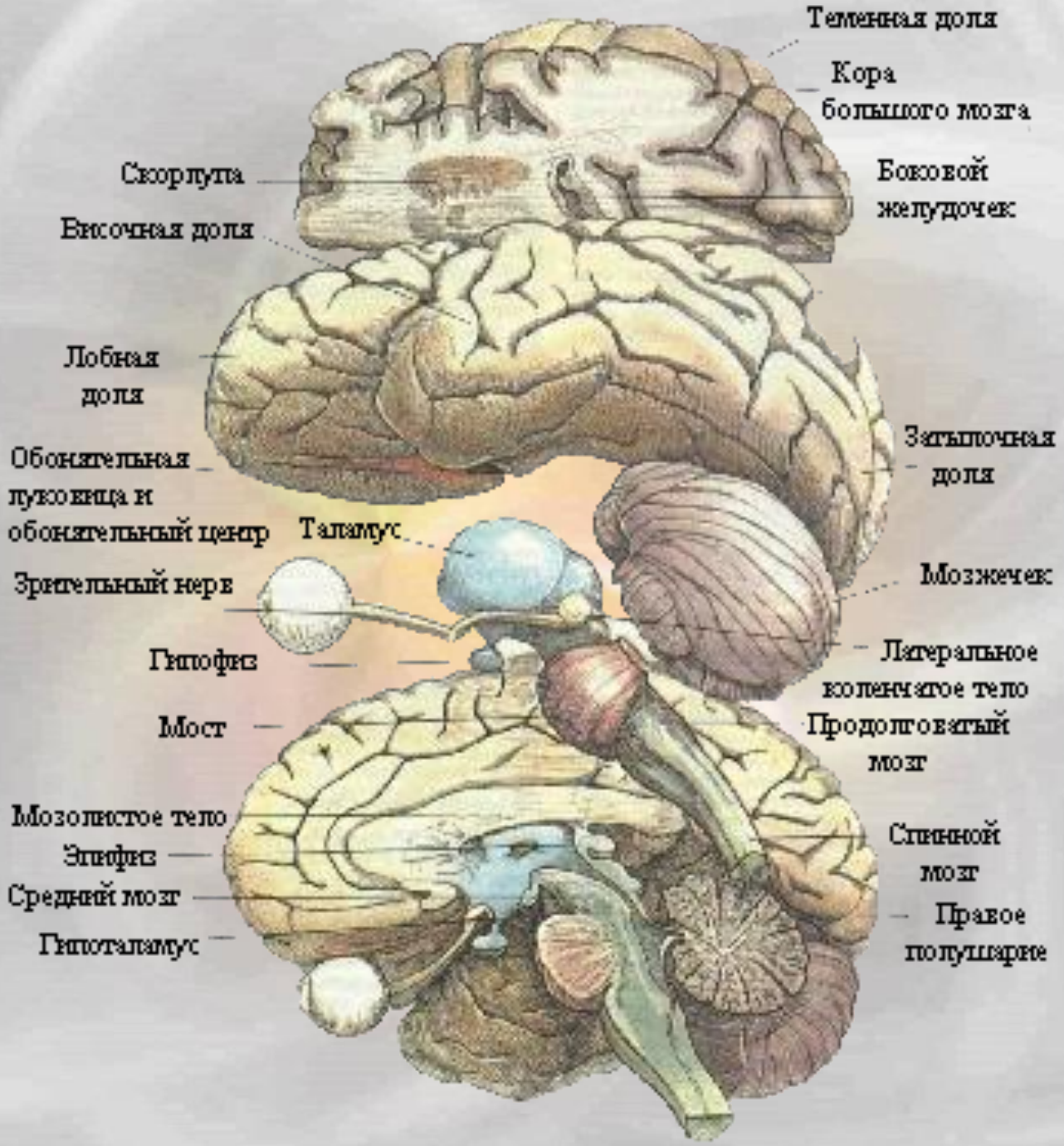
Теменная доля
Кора большого мозга
Скорлупа
Боковой желудочек
Височная доля
Лобная доля
Затылочная доля
Обонятельная луковица и обонятельный центр
Таламус
Мозжечек
Зрительный нерв
Латеральное коленчатое тело
Гипофиз
Мост
Продолговатый мозг
Мозолистое тело
Спинной мозг
Эпифиз
Средний мозг
Правое полушарие
Гипоталамус

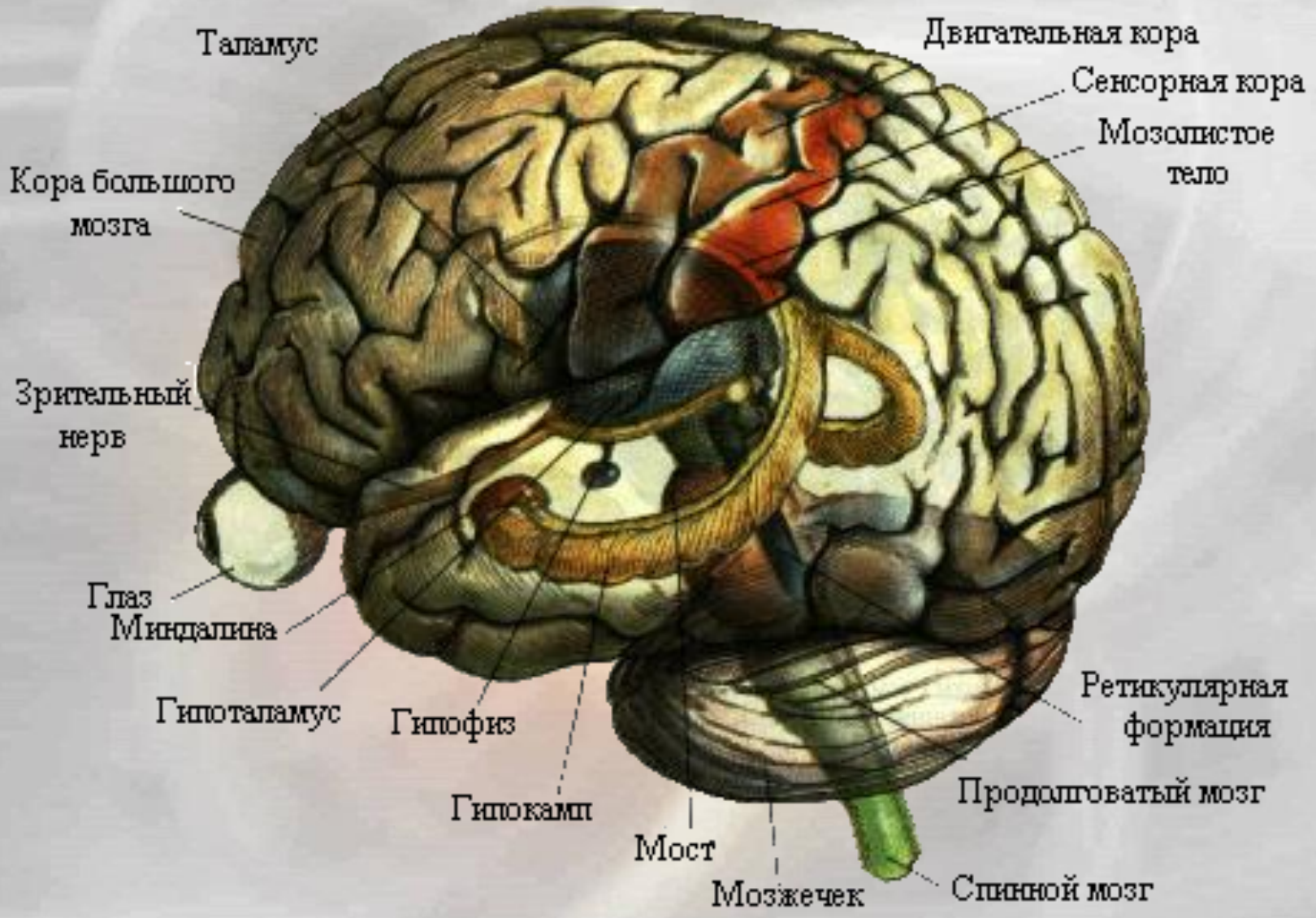
Таламус
Двигательная кора
Сенсорная кора
Мозолистое тело
Кора большого мозга
Зрительный нерв
Глаз
Миндалина
Гипоталамус
Гипофиз
Гипокамп
Мост
Мозжечек
Ретикулярная формация
Продолговатый мозг
Спинной мозг

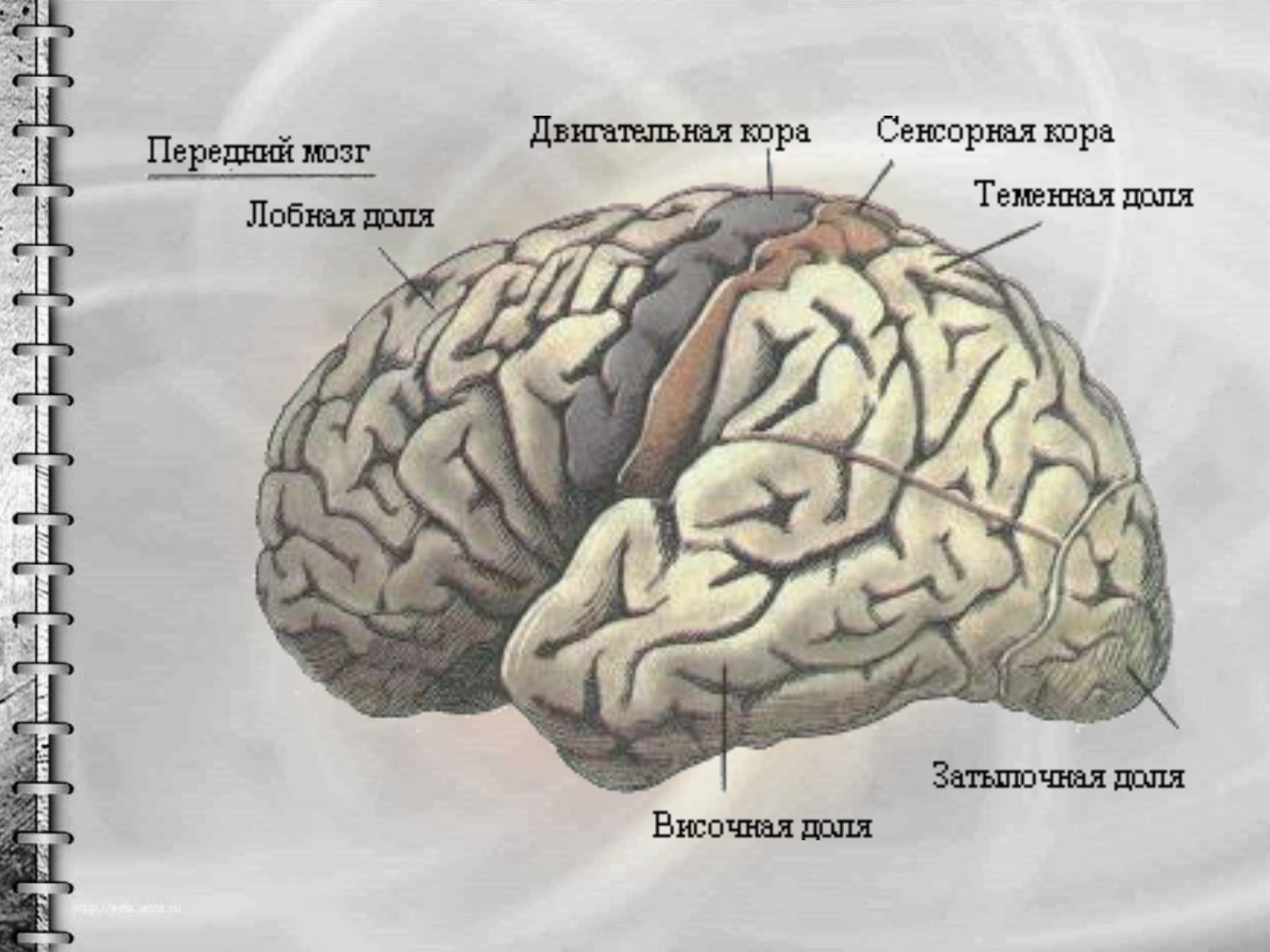
Передний мозг
Двигательная кора
Сенсорная кора
Теменная доля
Лобная доля
Затылочная доля
Височная доля

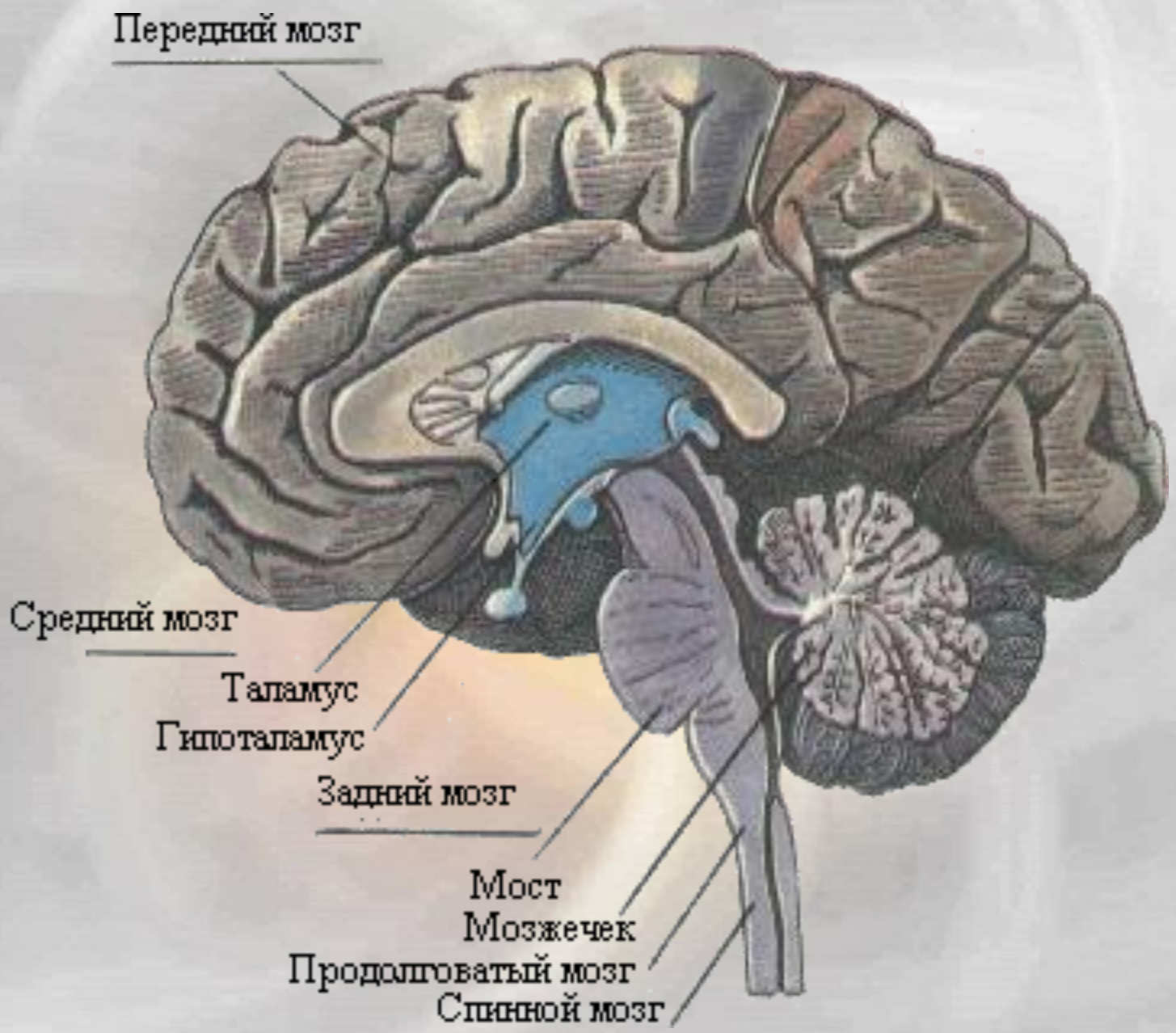
Передний мозг
Средний мозг
Таламус
Гипоталамус
Задний мозг
Мост
Мозжечек
Продолговатый мозг
Спинной мозг

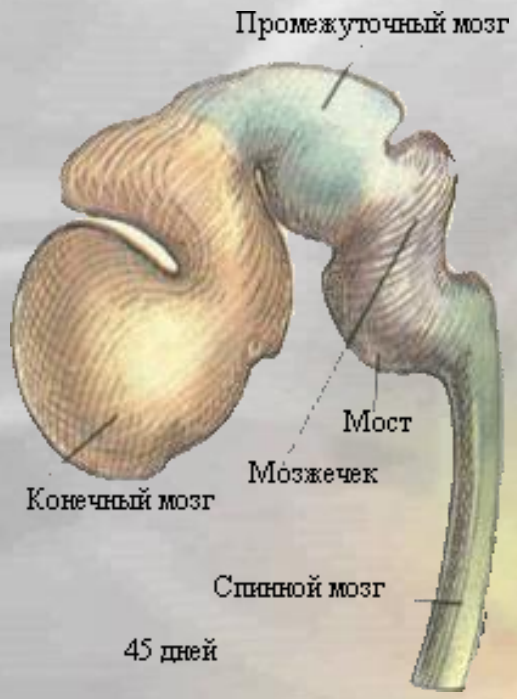
Промежуточный мозг
Мост
Мозжечек
Конечный мозг
Спинной мозг
45 дней

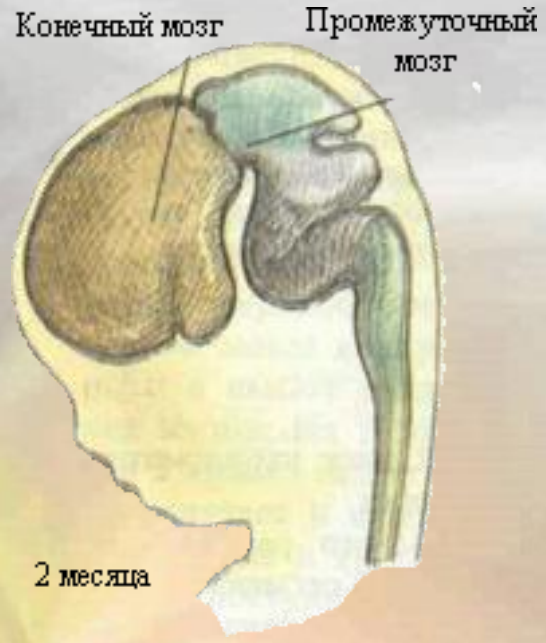
Конечный мозг
Промежуточный мозг
2 месяца

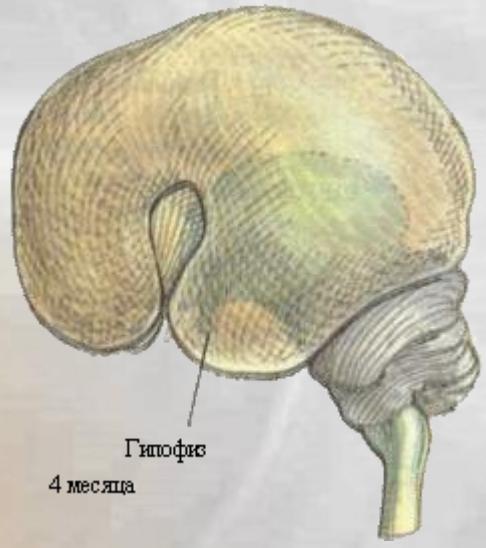
Гипофиз
4 месяца

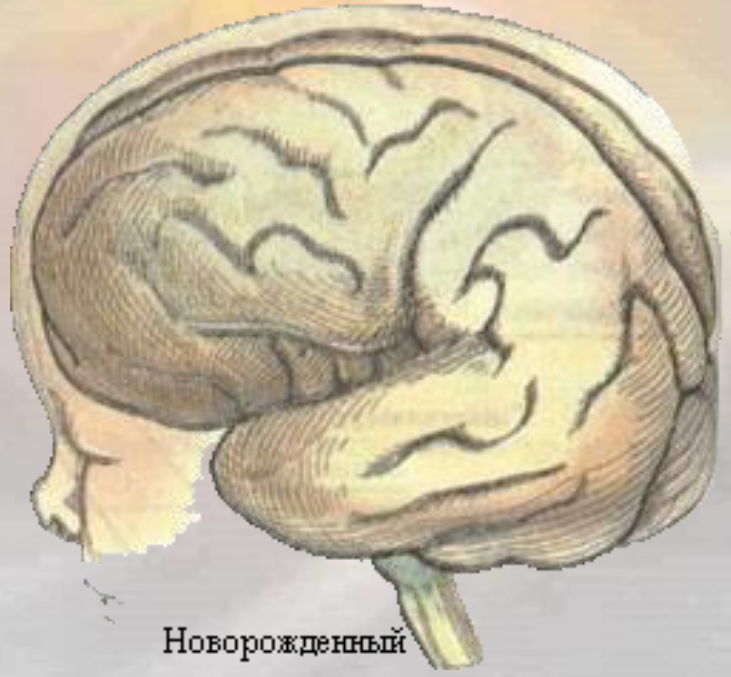
Новорожденный

Шкала Апгар

используется для оценки состояния ребёнка при рождении

На 27 ежегодном конгрессе анестезиологов (22-25 сентября 1952 г.) Вирджиния Апгар (V.Apgar) представила **систему оценки состояния новорожденного на первых минутах жизни**

Состояние младенца оценивается по ряду клинических признаков:

- частоте сердечных сокращений,
- характеру дыхания, мышечному тонусу,
- рефлекторной возбудимости,
- окраске кожных покровов через определенные интервалы после рождения.

Оценка по состояния производится **по сумме баллов** и позволяет достаточно объективно определить состояние новорождённого, прогноз и показания к интенсивной терапии и реанимации.

У большинства новорождённых состояние через 1 мин после рождения по шкале Апгар оценивается в **7-8 баллов**, спустя 5 минут общее состояние этих новорождённых соответствует **8—10 баллам**, что прогностически благоприятно.

Только у **15%** новорождённых общее состояние в первую минуту жизни оценивается в **10 баллов**.

Оценка по шкале Апгар при рождении в **0-3 балла** (пульс менее 100 уд/мин, замедляющийся, отсутствие дыхания или его изменения, кожа бледная, мышечная атония) соответствует **тяжёлой асфиксии**.

Оценка через 1 минуту после рождения в **4-6 баллов** (неустановившееся дыхание, частота сердцебиений 100 уд/мин и более, сниженный мышечный тонус, слабый ответ на раздражение) соответствует **средней степени асфиксии**.

Оценка через 5 мин после рождения в **6 баллов и ниже** является показанием для **интенсивной терапии или продолжения реанимационных мероприятий**.

ОНТОГЕНЕЗ

"*онтос*"- существо, "*генезис*"- развитие - индивидуальное развитие организма от зачатия до смерти.

Оплодотворение яйцеклетки

1 сутки
Зигота

3 суток
Морула

5 суток
Бластула

10 суток
Гаструла

3 недели.
Начало органогенеза

5,5 недель.
Длина зародыша 10-15 мм

6 недель.
Регистрируются движения плода и сокращения сердца

8-10 недель.
Длина плода 10 см.
Все органы сформированы

11 недель.
Продолжается развитие всех систем организма

12 недель.
Интенсивное развитие нервной системы

16 недель.
Плод быстро растет, двигает ручками и переворачивается

18 недель.
Длина плода 20 см.
Мать ощущает его движения

7 месяцев.
Завершающий период развития

9 месяцев.
Рождение человека

Использованные материалы:

- Астапова В.М, Микадзе Ю.В. Атлас "Нервная система человека". Издательство ПЕР СЭ.
- http://galactic.org.ua/Prostranstv/n-0.htm